

Tampalan

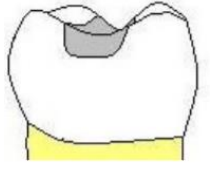
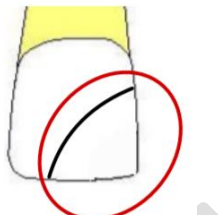
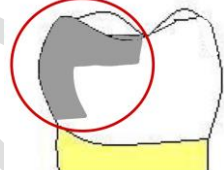

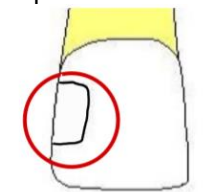
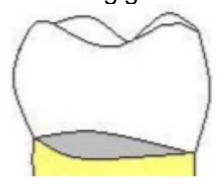
PUSAT PERGIGIAN U 优牙科中心 U DENTAL CENTER

Taman U 大学城: 26, Jalan Kebudayaan 1, Taman Universiti, 81300 SKUDAI. Tel:607-521 1111,
SMS: 6012-8800100 HP:6 014-888 9000

U Dental Specialist Clinic 优牙科专科诊所 Klinik Pakar Pergigian U

Bukit Indah 武吉英达: 65, Jalan Indah 16/12, Taman Bukit Indah, 81200 Johor Bahru, Johor.
Tel: 607-234 2000, SMS: 6014-508 0000 HP: 6019-500 6 900
Tel: 07-232 4444, SMS: 6014-9 900 900 HP: 6014-888 2000
www.gigi.my info@gigi.my

INFORMASI PESAKIT DAN PERSETUJUAN BERMAKLUM*

<p>Amalgam: -Sejenis logam daripada campuran merkuri & agentum -Warna kelabu adalah lebih keras daripada yang lain, tidak sesuai untuk dipakai di gigi depan</p>	<p>Tampalan kelas I: Permukaan gigitan</p> 	<p>Sila tampal lubang secepat mungkin. Kalau tunggu lubang besar sampai melibatkan sudut gigi, kos lebih tinggi dan tampalan mungkin tidak tahan lama. Tampalan warna gigi (RM100-120) satu permukaan adalah lebih tinggi kos daripada amalgam kelabu (RM80-100) Tampalan permukaan kedua dan seterusnya akan dicitas 50% setiap permukaan yang lebih. Gigi yang pecah sudut. (class.IV) menggandubdi 4 permukaan dan anggaran RM150 ke >200)</p>
<p>Resin komposit: -Sejenis plastik yang kelutsinaran hampir sama dengan gigi, biasa dipakai di gigi depan -Warna gigi cantik tapi mungkin distain pada jangkaan panjang oleh makanan dan minuman -Perlu dipolish/diganti -Composite tidak lekat terus secara kimia pada gigi seperti GIC -Composite perlu dilekat pada gigi yang diproses dengan acid etch dan ditambah dengan bonding/pelekat</p>	<p>Tampalan kelas IV melibatkan sudut gigi depan</p> 	<p>-Komplikasi/ kos extra :</p> <ol style="list-style-type: none"> I. Kalau selalu pecah, koronal gigi mungkin diperlukan atas kos pesakit sendiri. II. Kalau tampalan besar, mungkin dekat dengan saraf gigi. Gigi mungkin berasa sensitive untuk beberapa hari. Gigi yang cedera secara jangka panjang mungkin bernanah atau gusi akan bengkak di mana rawatan akar diperlukan. III. Pinlock / Stabilok – Jika kehilangankuspa / “gunung” pada gigi pin titanium mungkin di tambah supaya tampalan “pegang” IV. Inlay/ Onlay/ Crown dibuat di luar mulut mungkin diperlukan untuk menutupi tampalan yang senang retak / tanggal. Ia mungkin diperbuat daripada logam (warna gelap), porselin (warna gigi tetapi tak sekeras logam), ataupun zirconia warna gigi yang lebih keras daripada porselin.
<p>Boleh pakai amalgam atau komposit. Tampalan ini mungkin retak pada tepinya dan tidak boleh gigi keras. Kalau plak dan makanan senang bertakung di celah, penjagaan dengan floss atau berus interdental diperlukan</p>	<p>Tampalan kelas II: Gigitan & celah gigi belakang</p> 	<div style="text-align: center;"> <p>INLAY ONLAY CROWN</p>  </div>
<p>Komposit.. Kerosakan di celah gigi misalnya kelas II dan IV biasanya tidak nampak daripada luar, melainkan sudah jadi sangat besar. Jadi untuk celah gigi yang senang selit makanan xray celah mungkin diperlukan.</p>	<p>Tampalan kelas III- Celah gigi depan</p> 	<p>Tampalan Sementara: Kalau lubang dalam yang dekat dengan saraf gigi, tampalan sementara sedative (cecair eugenol + serbuk zink oxide) akan dipakai untuk menentukan gigi sakit atau tidak. Ia perlu digantikan dengan tampalan yang sebenar.</p>
<p>GIC (Glass ionomer cement) Boleh diletakat terus ke dentin gigi secara kimia, ia tidak sekeras komposit dan warnanya tidak lutsinar, sesuai untuk lubang di leher gigi,</p>	<p>Tampalan kelas V- Di leher gigi</p> 	<p>ICON Infiltrasi: -Untuk permukaan yang luas dan cetek misalnya gigi depan yang sudah hilang mineral kalsium, berkapur tukar warna putih -Enamel boleh dikeraskan dengan infiltration (bahan tampalan ke dalam enamel untuk mengeraskan gigi dan memperbaiki kelutsinaran gigi) -Cara ini minimum invasif dan tidak perlu memotong struktur gigi yang banyak</p> <p>Tampalan tanpa sakit: Fissure sealant: -Digalakkan pada tampalan kecil pada permukaan gigi yang senang reput/takung makanan, di mana bahagian yang ada stain cetek akan dibersihkan tanpa sebarang sakit dan tampalan putih yang cetek ditambah untuk isi permukaan gigitan</p>